

# INVISALIGN - »NEVIDLJIVA« ORTODONTSKA NAPRAVA

**Dr. sc. Andreja Kuliš, dr. med. dent., specijalist stomatološke protetike, Ljubljana, Slovenija**

**Thomas Helling, dr. med. dent., specijalist ortodontije, Freiburg, Njemačka**

**Uroš Surina, dr. med. dent., Rijeka, Hrvatska**  
e-mail: andreja@stomatoestetika.si

## Klinično značenje

Članak preko pregleda literature pokušava kritično predstaviti novu vrstu estetske ortodontske terapije pomoću mobilnih udloga Invisalign, njenu upotrebu, indikacije i ograničenja.

## Sažetak

Ortodontska terapija mobilnim udlogama Invisalign zbog svoje gotovo potpune nevidnosti i udobnoga nošenja stvara velik interes kod pacijenata. Uz estetiku i osjetno olakšanu higijenu razmjerno je jednostavna za upotrebu kako za liječnika tako i za pacijente. Mali broj kliničnih studija s Invisalignom zahtjeva opreznost pri postavljanju indikacija, koje su ograničene na zbijenosti i rastresitosti u klasi I po Angleu te blaže neskeletne oblike malokluzija klase II i III.

**Ključne riječi:** Malokluzije; mobilne ortodontske naprave; ishod terapije

## Uvod

Odraslim pacijentima estetski izgled osmjeha postaje sve važniji. Sve veći broj pacijenata se odlučuje za protetske zahvate koji se, kada je njihov jedini cilj poboljša-

nje estetike, čine spornima uprkos razviku tehnika minimalne prepracije. Ortodontcija nudi prirodan i elegantan način korekcije estetskog izgleda. Unatoč tome veliki broj pacijenata se ne odlučuje za taj tip estetske korekcije, zbog vremenski dugog i vidljivog nošenja fiksnih naprava. Zahtjev za »nevidljivom« ortodontcijom je doveo do razvoja različitih tehnika kao što su lingvalna fiksna *edgewise* naprava i Invisalign tehnologija prozornih udloga. Lingvalna *edgewise* tehnika je vrlo zahtjevana za ortodonta prilikom postavljanja kao i za pacijenta pri održavanju oralne higijene. Zanimljivu i jednostavnu alternativu prozornih mobilnih ortodontskih udloga predstavila je tvrtka Align Technology (Santa Clara, Kalifornija, SAD).

## Povijest

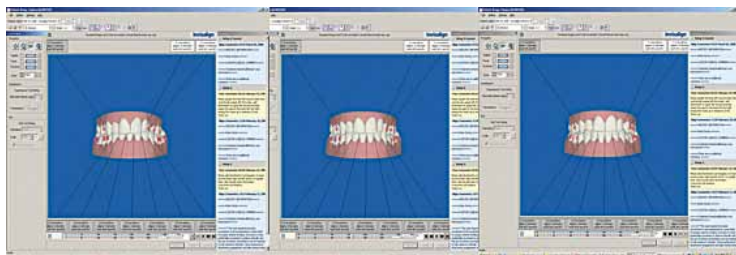
Još je 1945. godine H. D. Kesling opisao pomicanje zubi bez upotrebe bravica i žica (Kesling, 1945). U literaturi je bilo opisanih više različitih metoda upotrebe »prozirnih« pokrovnih udloga (Nahoum 1964; Pontiz 1971; McNamara i sur., 1985; Sheridan i sur. 1993; Rinchuse 1997). Kasnije su manje pomake zubi mobilnim udlogama postigli tzv. Essix tehnologijom (Sheridan i sur. 1993). Na izlivenim modelima zubi su se izradile prozirne udloge. Potom su dodali kompozitne etečmene, pomoću kojih su dobili potrebnu silu, i tkz. okna kamo bi se zub trebao pomaknuti. S jednim otiskom su uspjeli dostići pomake od najviše 2-3mm. Za dodatne pomake su trebali nove otiske, što je terapijski postu-

pak produžilo. Tvrtka Align Technology Inc. je 1997. godine predstavila sustav za pomak zubiju Invisalign i 1999. godine ga pustila u široku upotrebu. Upotrebom iskustva dobivenih iz Essix-ovih udloga i sličnih tehnika i razvojem CAD-CAM tehnologije (*computer-aided-design in computer-aided-technology*) može se izraditi serija skidajućih, prozirnih (estetskih) i individualnih udloga za micanje zuba od samog početka terapije pa sve do kraja, bez obaveznog ponovnog otiskivanja.

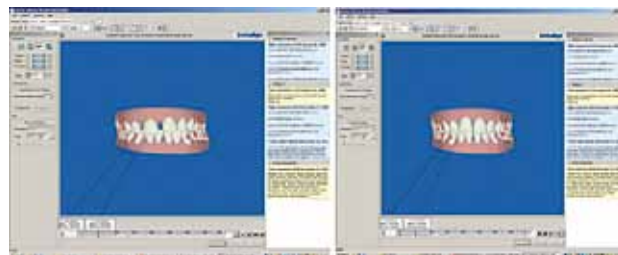
## Opis

Liječnik uzme pacijentu (sa završenim nicanjem drugih molara) otiske silikonskom ili polieterskom masom te zajedno s registrom habitualne okluzije, ortopantomogramom, po potrebi lateralnim kefalogramom i fotografijama pošalje u Align Technology. Tamo izlijevaju radni model, prikladno ga oblikuju, a poseban skener omogućuje im prijenos stanja u kompjutorsku 3D sliku. Invisalignov virtualni ortodontski tehničar (VOT) tada uz pomoć softvera »odvoji« zube tako da ih je moguće proizvoljno micati.

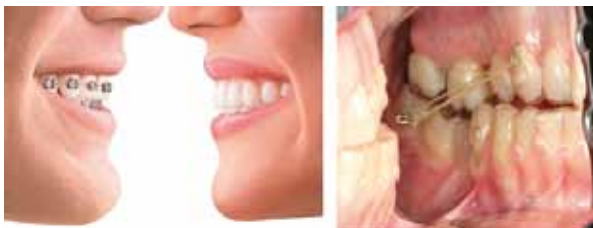Uz pomoć Treat software™ terapeut ima mogućnost dati točne upute glede postave zuba i zagrizu. Kada je virtualni cilj postavljen, odrede se faze pomaka zuba (svaka faza znači jedan radni model po kojem je izrađena jedna udloga) kako ne bi došlo da okluzijskih i interaprosimalnih interferencija. Svaka udloga pomiče zub za 0.25 – 0.3 mm. Broj pojedinih faza ovisi o težini i veličini pomaka zuba. Nakon završenog postupka određivanja virtualnog pomaka zuba po fazama, VOT šalje podatke terapeutu, koji može provjeriti i/ili modificirati predloženu terapiju. Računalna simulacija može se pokazati i pacijentu te ako se slažu s predloženim tijekom



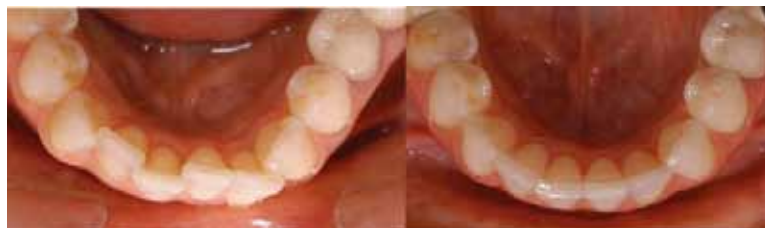Slika 1: Prikaz računalne simulacije terapije zbijenosti s dijelomičnim križnim zagrizom ClinCheck™, prikazane su faze s udlogom 1, udlogom 16 i kraj s udlogom 34. Crveni kvadrati prikazuju kompozitne etečmene, crte pokazuju potrebnu redukciju aproksimalne cakline - iznose u desetinkama mm i fazu.



Slika 2: Prikaz računalne simulacije terapije diastema ClinCheck™, prikazane su faze s udlogom 1 i kraj s udlogom 39, crveni kvadrati prikazuju kompozitne etečmene, crte pokazuju potrebnu aproksimalnu redukciju cakline - iznose u desetinkama mm i fazu.



Slika 3: Prikaz udlage in situ. Desna slika prikazuje kompozitne etečmene i pomoć gumica pri terapiji malokluzije klase II/1.



Slika 4: Prikaz stanja donje čeljusti prije i nakon terapije Invisalignom

terapije Align Technology izrađuje udlage za cjelokupnu terapiju. Pomoću tih udloga prenosi se pomak zuba iz računalne simulacije u pacijentova usta. U cjelokupnom tijeku terapije liječnik može provjeravati je li pomak zuba istovjetan planiranom uz pomoć ClinCheck™ programa (Slika 1 i 2).

Prijenos modela s kompjutera u fizički model teče uz pomoć stereolitografije. Za svaku udlogu iz poluelastičnog poliuretana se izradi radni model. Nakon toga udloge se još dodatno obrađuju te se na njih laserski ugraviraju pacijentovi inicijali, evidencijski broj, redni broj udloge i vrsta zubnog luka (maksilarni ili mandibularni). Kada je udloga dezinficirana, šalju ju terapeutu.

Pacijent dobiva upute da nosi udlogu neprestano, osim kod prehrane i pranja zuba. Preporučljivo je da ju nosi najmanje 20 sati dnevno. Svaku udlogu nosi 14 dana, nakon čega započinje s novom. Obično se pacijentu daju tri udloge, a na pregled ga se naruči kroz šest tjedana, kada se provjerava tijek liječenja, a može se usporediti stvarne pomake zuba u skladu s očekivanjem.

Desetogodišnja klinička upotreba Invisaligna je dovela do nekih modifikacija originalne tehnike koje garantiraju lakše ostvarivanje konačnog rezultata. Kada je potrebna bolja retencija udloge za zub (npr. kod rotacija većih od 20°, ekstruziji, jakim inklinacijama, translatornom

pomaku) predviđi se i doda na zub kompozitni pričvrstni element u boji zuba. Za lijepljenje takvih elemenata liječnik osim udloga dobije i dodatnu tanju udlogu pomoću koje jednostavno i precizno priljepi element na zub. Kod zbijenosti je potrebna i enameloplastika – aproksimalno izbrušavanje zuba uz pomoć metalnih brusnih traka. Precizan plan liječenja s označenim vremenom lijepljenja pričvrstnih elemenata ili izbrušavanja zuba (obično 0.1 – 0.3 mm) terapeut dobiva priloženim udlogama. Metoda hiperkorekcije pomaka zuba pokazala se dobrodošlom (slika 1, 2 i 3).

Ako se po završetku aktivne faze terapije ustanovi da stanje nije onakvo kakvo smo očekivali može se napraviti dodatno poboljšanje na način da se ponovno uzmu otisci i izrade nove udloge koje bi dovele do željenog cilja.

### Pregled literature

Zbog pomanjkanja kliničkih istraživanja indikacije i ograničenja za uporabu Invisaligna nisu poduprte pouzdanim znanstvenim dokazima (*evidence-based*), već su uglavnom određene na osnovi kliničkih iskustava (*eminence-based*) koja odabrane ortodontske ordinacije i centri neprestano posreduju proizvođaču. Align Technology na svojoj internet stranici preporuča upotrebu Invisaligna s obzirom na kliničko iskustvo terapeuta kod većine ortodontskih indikacija (AlignTech, 2008).

Iz sistematskog pregleda literature iz 2005. godine autori (Lagravere i Flores-Mir, 2005) na osnovi dvije identificirane kliničke studije zaključuju da su indikacije i ograničenja pri upotrebi Invisaligna još uvijek u skladu s onima predloženima od Joffea (2003) (Tabela 1). Studija Vlaskalic & Boyda (2001) je pokazala razmjerno dobre rezultate kod liječenja zbijenosti pomoću pričvrstnih elemenata, a isto tako i kod križnih zagriža, blažih malokluzija klase III i II/1. Kod jačih zbijenosti i malokluzija klase II/2 su bile potrebne hiperkorekcije. Svi pacijenti su dali prednost Invisalignu u odnosu na fiksne naprave. Slabost ove studije je jako visoka i nejasna razina isključivanja pacijenata iz studije (oko 40%). Druga identificirana klinička studija (Bollen i sur., 2003) je pokazala, da je preporučeno vrijeme nošenja jedne udloge 14 dana i da tvrdoća materijala nema posebnog učinka na uspjeh terapije. Isto tako i ovdje je razina odustajanja pacijenata od istraživanja bila izrazito visoka. Pokazano je ipak bilo da su manje kompleksni slučajevi uspješnije tretirani. Najmanje uspjeha su imali slučajevi kada je bila potrebna ekstrakcija premolara. Da je terapija udlogama neprimjerena u slučajevima kada je potrebna ekstrakcija premolara potvrdila je i studija Baldwina i sur. (2008) te dvije case-studije (Miller i sur. 2002 ; Giacotti i sur. 2006). Kod svih su se zubi više nagnuli nego translatorno pomaknuli u ekstrakcijsku ranu.

Tablica 1: Preporučene indikacije za terapiju Invisalignom s obzirom na pojedinačni pomak zuba i vrstu malokluzije

#### PREPORUČENE INDIKACIJE ZA TERAPIJU INVISALIGNOM

##### POJEDINAČNI POMAK ZUBI

Rotacije kanina, premolara (i molara) manja od 20°  
 Rotacije sjekutića do 40°  
 Nagnutost zubi do 45°  
 Relativna ekstruzija  
 Intruzija do 1 mm na luk

##### PRIMJERI

Klasa I s blažom ili umjerenom zbijenošću ili rastresitošću (1-5 mm)  
 Blaži ili umjereni duboki zagriz (kl II/2) 2-6 mm (ako se da prijeklop smanjiti intruzijom ili anteriornim pomakom sjekutića)  
 Neskeletno uski zubni lukovi koji se mogu korigirati naginjanjem zubiju  
 Zatvaranje dijastema do 2mm  
 Obrbuti prijeklop jednog zuba u fronti  
 Blaži recidivi po završetku ortodontske terapije

**Tablica 2: Oprez i kliničko iskustvo pri terapiji Invisalignom s obzirom na pojedinačan pomak zubi i vrstu malokluzije**

OPREZNOST PRI UPOTREBI INVISALIGNNA	
<b>POJEDINAČNI POMAK ZUBI</b>	<b>PRIMJERI</b>
Diskrepance između centrične relacije i centralne okluzije	Više od 5mm zbijenosti ili rastresitosti
Rotacije kanina, premolara (i molara) između 20° - 40° <sup>v</sup>	Kl II, kl III korekcije do 2 mm
Rotacije sjekutića između 40°-55°	1-2 zuba u obrnutom pregrizu u fronti
Ekstruzija zubi manja od 1.5 mm	duboki zagriz
Intruzije između 1-2 mm na luk	frontalni ili lateralni otvoreni zagriz
Translacija manja od 3 mm	

**Tablica 3: Kontraindikacije za terapiju Invisalignom odnosno kombinacija s fiksnim napravama ili čeljusnom kirurgijom podjeljene s obzirom na pojedinačni pomak zubi i vrstu malokluzije**

KONTRAINDIKACIJE ILI KOMBINIRANA TERAPIJA	
<b>POJEDINAČNI POMAK ZUBI</b>	<b>PRIMJERI</b>
Nagnutost zubi za više od 45°	Kratke kliničke krune
Rotacije kanina, premolara (i molara) za više od 40°	Manjak većeg broja zubi
Rotacije sjekutića za više od 55°	Izrazite zbijenosti ili rastresitosti (više od 5-6mm)
Ekstruzija za više od 1.5 mm ili intruzija za više od 2 mm na luk	Ekstruzija kanina sa zatvaranjem frontalnog ili lateralnog otvorenog zagriža (više od 1.5 mm)
	Korekcija lateralnog križnog zagriža
	Korekcija kl II ili III za više od 3 mm
	Dubok zagriz za više od 6 mm
	Potrebna ekstrakcija premolara
	Skeletno anteroposteriorna diskrepanca veća od 2mm

Jedna retrospektivna studija (Vincent, 2005), koja je ocjenjivala uspjeh ortodontske terapije kod 65 ljudi, je zaključila da je Invisalign terapija učinkovita u poravnavanju i dovođenju zubi u zubni luk, kod bukolingvalnih inklinacija i zatvaranju ili otvaranju interproksimalnih kontakata, ali može uzrokovati smanjenje broja okluzijskih kontakata na stražnjim zubima. Dobar konačni rezultat terapijom udlagama teško je obećati kod otvorenog zagriža u fronti (Clements in sod., 2003). Kamatovic (2004) je u retrospektivnoj studiji ustanovio značajno poboljšanje stanja kod prethodne zbijenosti i nepodudaranju sredina te korekciju pregriza i povećanje interkanine i intermolarne širine, iako u suprotnosti s Joffeom (2003) koji nije potvrdio značajno poboljšanje pregriza. Terapija Invisalignom ne može dosegnuti učinak terapije fiksnom *edgewise* napravom kod korekcija okluzalnih odnosa (Vlaskalic 2001; Clements in sur., 2003; Kamatovic 2004; Djeu in sur., 2005). Usporedna studija Djeua i suradnika (2005) o učinku fiksne *edgewise* naprave i Invisaligna pokazala je jednakovrijedne rezultate pri horizontalnoj nivelaciji, kod izravnavanja marginalnog grebena, interproksimalnih kontakata, korekciji angulacije korijena i derotacije zuba, međutim lošiji rezultati su

bili kod popravljavanja bukolingvalne angulacije posteriornih zuba, okluzijskih kontakata, korekciji međučeljusnih odnosa i pregriza. Kuncio i suautori (2007) su uspoređivali stabilnost postignutog rezultata između Invisalign terapije i fiksne ortodontske terapije odmah nakon završetka terapije i nakon tri godine retencije, koja je u oba slučaja održavana pomoću mobilnih udloga. Ustanovili su slabiju stabilnost rezultata kod Invisalign terapije za gornju čeljust, dok je bio recidiv terapije u donjoj čeljusti kod obadvije sličan.

Istina je da je objavljenih kvalitetnih studija o Invisalignu jako malo i da se rezultatima gotovo svake može proturiječiti. Nekima jer su testirale udloge iz materijala kojeg Invisalign ne upotrebljava (Bollen i sur., 2003; Clements i sur., 2003), zbog malog broja testiranih osoba (Kuncio i sur., 2007), zbog napretka u liječenju Invisalignom (kompozitni pričvrsci različitih oblika, sagitalne korekcije gunicama (klase II i III, transverzale) koji u dotadašnjim studijama nisu bili uključeni (Slika 3b), kontroliranju brzine pomaka zubi promatrajući samo zub koji treba najveći pomak (Boyd 2008). Većina studija je bila izvedena u početnim godinama kliničke upotreba Invisaligna, a razvoj i poboljšanja sustava donijele su više predvidljiv uspjeh i kod

korekcija umjerenih malokluzija klase II/1 i dubokih zagriža (Boyd 2008).

### Zaključak

kao i svako liječenje tako i terapija Invisalignom ima svojih prednosti i slabosti:

### Prednosti:

- Lakše čišćenje zubiju i time očuvanje parodontalnog zdravlja u usporedbi s fiksnim ortodontskim napravama (Mietheke i Brauner, 2007)
- Estetika radi gotovo nevidljivih prozirnih udloga
- Udobnost za pacijenta: manja psihosocijalna i funkcionalna narušenost te bolnost nego kod fiksnih naprava (Miller i sur., 2007)
- Lakše rukovanje za liječnika
- Nema alergijskih reakcija na metale

### Slabosti:

- ako želimo promijeniti tijek terapije potrebni su novi otisci.
- Nužna je pacijentova kooperabilnost jer su udloge mobilne.
- Udloge su prozirne, mogu se izgubiti. Lindaurer i Schoff (1998) su izvjestili,

da je jedna šestina njihovih pacijenata izgubila udlagu.

- Zbog debljine udlage može doći do intruzije u molarnom predjelu za 0.25 do 0.5 mm (Boyd i sur., 2000; Boyd 2008), koju se korigira u retencijskom razdoblju.
- Nije primjereno za sve ortodontske anomalije.

Suvremena stomatološka terapija trebala bi se provoditi na temelju znanstvenih činjenica. Istina je pak da puno postupaka u stomatologiji nema znanstvene provjere i provode se na osnovi prijenosa iskustva iz jedne generacije stomatologa u drugu, ali danas je važno i potrebno da se svaki novi postupak ili materijal dokaže i u randomiziranim studijama. Znanstvena težina Invisaligna je razmjerno mala te je potreban oprez kod širenja indikacija. Na osnovi pregledane literature možemo savjetovati uporabu Invisalign tehnologije samo kod nekih stanja, koja uključuju blaže neskeletne malokluzije (Tabela 1). Nabrojane su indikacije koje traže oprez i kliničko iskustvo (Tabela 2), a za sada se ne preporuča terapija Invisalignom kod malokluzija nabrojanih u tabeli 3.

**ZAHVALA:** Za pomoć pri pripremi članka se iskreno zahvaljujem Gregoru Možetu, dr. med. dent.

## ABSTRACT

### Invisible orthodontic aligner - Invisalign

Removable orthodontic appliance therapy called Invisalign has aroused a lot of interest among patients due to its almost perfect invisibility and wearing comfort. Beside aesthetics and considerable facilitation of the dental hygiene, it is relatively easy to handle both for a therapist and for the patients. Nevertheless, the few performed clinical studies with Invisalign necessitate caution at placing the indications. These are hitherto limited to alignment of crowding/diastemata of Angle class I and to the therapy of the light non-skeletal Angle classes II and III.

**KEY WORDS:** Malocclusions; Orthodontic appliances, removable; Therapy outcome

## Reference

1. Align Technologies Inc. Available from: URL:
2. [http://www.aligntechinstitute.com/files/pdf/submitting\\_a\\_case/ProductApplicationGuidelines.pdf](http://www.aligntechinstitute.com/files/pdf/submitting_a_case/ProductApplicationGuidelines.pdf), pristupljeno 30.10.2008.
3. Baldwin DK, King G, Ramsay DS, Huang G, Bollen AM. Activation time and material stiffness of sequential removable orthodontic appliances. Part 3: premolar extraction patients. *Am J Orthod Dentofacial Orthop* 2008; 133:837-45.
4. Bollen AM, Huang G, King G, Hujoel P, Ma T. Activation time and material stiffness of sequential removable orthodontic appliances. Part 1: Ability to complete treatment. *Am J Orthod Dentofacial Orthop* 2003; 124:496-501.
5. Boyd RL, Miller RJ, Vlaskalic V. The Invisalign system in adult orthodontics: Mild crowding and space closure cases. *J Clin Orthod* 2000; 34:203-12.
6. Boyd RL. Esthetic orthodontic treatment using the invisalign appliance for moderate to complex malocclusions. *J Dent Educ* 2008; 72:948-67.
7. Clements KM, Bollen AM, Huang G, King G, Hujoel P, Ma T. Activation time and material stiffness of sequential removable orthodontic appliances. Part 2: Dental improvements. *Am J Orthod Dentofacial Orthop* 2003; 124:502-8.
8. Djeu G, Shelton C, Maganzini A. Outcome assessment of Invisalign and traditional orthodontic treatment compared with the American Board of Orthodontics objective grading system. *Am J Orthod Dentofacial Orthop* 2005; 128:292-8
9. Giancotti A, Greco M, Mampieri G. Extraction treatment using Invisalign Technique. *Prog Orthod* 2006; 7:32-43.
10. Joffe L. Invisalign: early experiences. *J Orthod* 2003; 30:348-52.
11. Kamatovic M: A retrospective evaluation of the effectiveness of the Invisalign® appliance using the PAR and irregularity indices [disertacija]. Toronto (Ont.): University of Toronto; 2004
12. Kuncio D, Maganzini A, Shelton C, Freeman K. Invisalign and traditional orthodontic treatment postretention outcomes compared using the American Board of Orthodontics objective grading system. *Angle Orthod* 2007; 77:864-9.
13. Kesling HD. The philosophy of the tooth positioning appliance. *Am J Orthod* 1945; 31:297-304.
14. Lagravere MO, Flores-Mir C. The treatment effects of Invisalign orthodontic aligners: a systematic review. *J Am Dent Assoc* 2005; 136:1724-9.
15. Lindauer SJ, Shoff RC. Comparison of Essix and Hawley retainers. *J Clin Orthod* 1998; 32:95-7.
16. McNamara JAJ, Kramer KL, Juenker JP. Invisible retainers. *J Clin Orthod* 1985; 19:570-8.
17. Miethke RR, Brauner K. A Comparison of the periodontal health of patients during treatment with the Invisalign system and with fixed lingual appliances. *J Orofac Orthop* 2007; 68:223-31.
18. Miller RJ, Duong TT, Derakhshan M. Lower incisor extraction treatment with the Invisalign system. *J Clin Orthod* 2002; 36:95-102.
19. Miller KB, McGorray SP, Womack R, Quintero JC, Perelmuter M, Gibson J, Dolan TA, Wheeler TT. A comparison of treatment impacts between Invisalign aligner and fixed appliance therapy during the first week of treatment. *Am J Orthod Dentofacial Orthop* 2007; 131:302 e1-9.
20. Nahoum HI. The vacuum formed dental contour appliance. *N Y State Dent J* 1964; 9:385-90.
21. Pontiz RJ. Invisible retainers. *Am J Orthod* 1971; 59:266-71.
22. Rinchuse DJ. Active tooth movement with Essix-based appliances. *J Clin Orthod* 1997; 31:109-12.
23. Sheridan JJ, LeDoux W, McMinn R. Essix retainers: fabrication and supervision for permanent retention. *J Clin Orthod* 1993; 27:37-45.
24. Vincent S. Evaluation of Invisalign treatment utilizing the American Board of Orthodontics Objective Grading System for dental casts. Abstract. *Am J Orthod Dentofacial Orthop* 2005; 127:268-9.
25. Vlaskalic V, Boyd R. Orthodontic treatment of a mildly crowded malocclusion using the Invisalign System. *Aust Orthod J* 2001; 17:41-6.